



# イカを解剖してからだのつくりを調べよう

～イカは大昔アンモナイトだった！？～



動物は大昔は海の中でしか生活できませんでした。大昔の海にすんでいたアンモナイトは大きな殻を背負って生活していました。イカの祖先はアンモナイトと同じ頭足類という仲間だったのです。イカは人間とは違い背骨をもっていません。ですが昔に背負っていた殻が変化した背骨のような軟骨を持っています。人間のように背骨をもったセキツイ動物と違った体の仕組みのイカを解剖して軟体動物の体のつくりを調べましょう。

【材料】	
スルメイカ	
【道具】	
○解剖ばさみ	○解剖メス
○新聞紙	○コピー用紙
○トレー	○介護用手袋
○ピンセット	○スポイト
○しょう油	

## 【注意】

- イカの命を「いただいて」解剖や観察をします。食事の時と同じに感謝の気持ちをもちましょう。ふざけ半分に解剖してはいけません。
- 解剖ばさみや解剖メスで手を傷つけないようにしましょう。
- 解剖は介護用手袋をして行いますが、観察が終わったら必ず手を洗いましょう。

## 【ステップ1】 いろいろな方向から体全体を観察しよう〔図1〕

新聞紙の上にコピー用紙を広げて水でぬらす。(最後の片付けが楽になる。) その上にイカを広げて体全体を観察する。

- ろうと→スミ、ふんなどをここからはき出す。ここから水を勢いよくはき出して前に進む。「ろうと」がある面が腹側になる。
- 腕と触腕→10本ある腕の中で外側の長い2本が触腕である。タコの吸盤にはない「とげ」があることを確認する。この「とげ」で魚などをつかまえる。

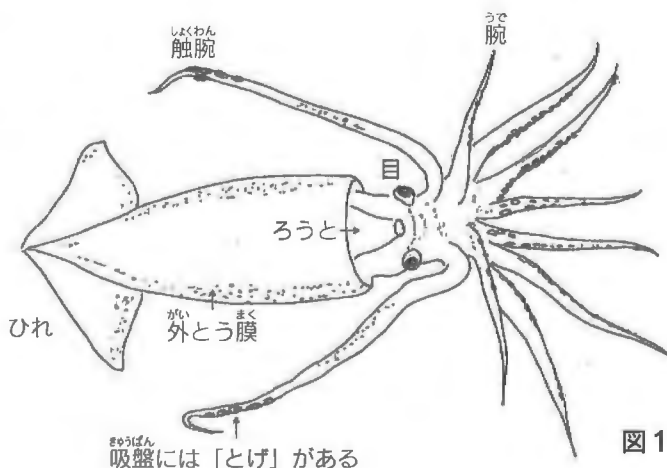


図1

## 【ステップ2】 内臓を観察しよう〔図2〕

- ①腹側を上にして「ろうと」のすぐ上の外とう膜の下から解剖ばさみで体の中心を切り開く。(はさみの丸い方を下にする)
  - ②外とう膜を内臓の部分につなぎ止めるボタン状の仕組みを確認する。
- <観察のポイント>
- 肝臓→栄養分のタンク。一番大きな器官である。
  - 血管→ピンセットで持ち上げて透明な血管を観察する。
  - えら心臓→左右のえらの先に1つずつある。えらに早く血液を送るのに役立っている。

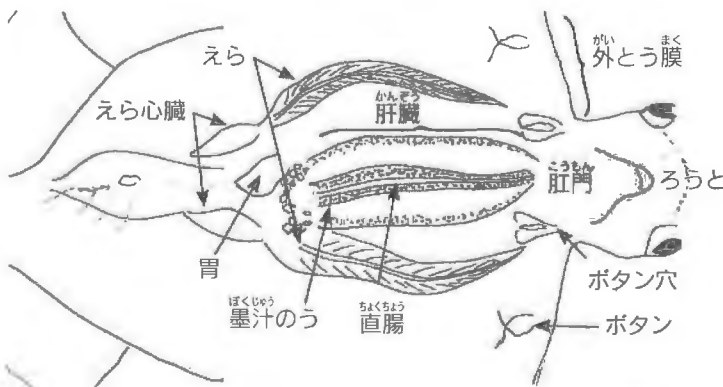


図2

心臓は1つだけ別の場所にある。

- 墨汁のう→銀色に光った細長い袋。破るとイカスミが出てくる。
- 直腸→墨汁のうの上にある透明な管が直腸である。

### 【ステップ3】消化管のつながりを観察しよう

- ①内臓と外とう膜の結合部を切り離し内臓の裏側にある食道が見える状態にする。
- ②2枚の鋭いくちばしを外した口から薄めたしょう油をスポイトを使って注入する。ピンセットなどを用いて口を開くなどして、奥までスポイトを入れること。【写真1】
- しょう油が食道を通過していくのが観察できる。【写真2】
- 胃にしょう油が満たされて胃が大きくなる。
- さらにしょう油は直腸を通り肛門から流れ出る。【写真3】



写真1



写真2

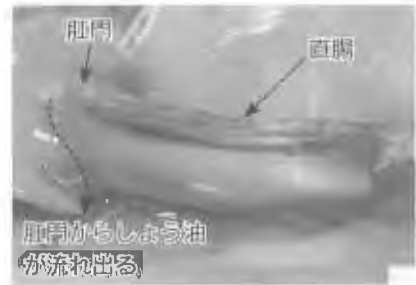


写真3

### 【ステップ4】口球、眼球と軟骨を観察しよう

- ①口球を取り出して観察する。2枚の鋭いくちばしがカラストンビである。【写真4】
- ②頭部を切り開き眼球を取り出す。
- 全体を観察する。人間などと同じカメラ眼である。
- 水晶体（レンズ）を取り出して新聞などの上に乗せると文字が大きく見える。
- 注意** 眼球内には黒い液体があり、飛び散るので気を付ける。
- ③外とう膜の中心にある軟骨をピンセットで引っ張り出して観察する。

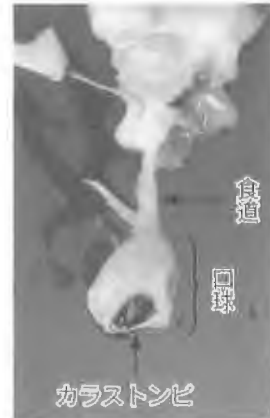

写真4



眼球



水晶体



軟骨

### イカは大昔殻をもっていた？

イカやタコの仲間は背骨を持たない無セキツイ動物の中の軟体動物である。これらは、アンモナイトと同じ頭足類の仲間であり、進化の途中で殻が無くなったと考えられている。イカの体内の軟骨が殻の名残である。イカは、軟体動物の中でも、目や神経系、筋肉が発達していて、運動能力にすぐれている。